REVIEW ARTICLE
pISSN: 2384-3799 eISSN: 2466-1899
Int J Thyroidol 2019 November 12(2): 91-96
https://doi.org/10.11106/ijt.2019.12.2.91

갑상선안병증의 치료

중앙대학교 의과대학 안과학교실
이정규

Treatment of Graves' Ophthalmopathy

Jeong Kyu Lee
Department of Ophthalmology, Chung-Ang University College of Medicine, Seoul, Korea

Graves' ophthalmopathy (GO) is an autoimmune disease associated with orbital inflammation and fibrosis which can result in lid retraction, soft tissue swelling, and proptosis. Treatment should rely on a thorough assessment of the activity and severity of GO. Control of risk factors for GO progression and topical treatments for dry eye are recommended for all patients. In mild GO, a careful observation is usually sufficient. In moderate-to-severe and active GO, high-dose intravenous glucocorticoids can be considered an initial treatment. The most common schedule for intravenous glucocorticoids is a cumulative dose of 4.5 g of methylprednisolone, divided into 12 weekly infusions (6 weekly infusions of 0.5 g, followed by 6 weekly infusions of 0.25 g). Orbital radiation has been shown to be an effective secondary treatment in patients with active GO unresponsive to intravenous glucocorticoids. Rehabilitative surgery is needed in patients with GO when the disease is associated with a significant impact on quality of life or visual function after the disease has been inactive for at least 6 months.

Key Words: Graves' ophthalmopathy, Activity, Severity, Steroid, Orbital decompression

서 론

갑상선안병증은 갑상선질환과 연관되어 발생하는 안와의 염증성 자가면역 질환이다. 대개 갑상선기능항진증 환자에서 발생하며, 드물게는 하시모토 갑상선염 또는 정상 갑상선기능을 가진 환자에서도 발병할 수 있다.[1] 발병기전은 안와의 섬유모세포에 발현된 갑상선자극호르몬수용체(thyroid stimulating hormone receptor, TSHR)나 인슐린유사성장인자수용체(insulin like growth factor receptor, IGF1-R)가 자가항체에 의해 자극받아 생기는 면역반응 과정에서 림프구 등이 안와에 침윤되고 히알루론산(hyaluronic acid) 등 세포외기질이 다량으로 생성되어 축적되면서 외안근과 안와 조직의 부종과 섬유화를 일으키게 된다.[2,3] 제한된 안와 공간 내에서 외안근과 안와 지방이 비대되어 안구조직을 압박하면서 안과적 증상 및 증후가 발생하는데 눈꺼풀 후퇴가 가장 흔하며 결막부종, 안구돌출, 사시와 복시 등이 발생할 수 있다. 갑상선질환 환자의 약 25-50%에서 안병증이 동반되는 것으로 알려져 있으며, 3-5%에서는 각막궤양이나 압박시신경병증과 같은 심각한 형태로 나타나기도 한다.[4]

갑상선안병증의 치료는 주로 스테로이드 및 방사선치료, 안와감압술 등으로 이루어진다. 질병의 병리기전에 대한 이해가 증가하고 무작위 대조군 연구를 통한 경험이 쌓이면서 갑상선안병증 치료는 지속적으로 발전해 왔지만 대부분의 환자들이 삶의 질 저하를 경험하기 때문에 효율적이고 일관된 치료지침을 정립하는

Received September 24, 2019 / Revised October 9, 2019 / Accepted October 12, 2019
Correspondence: Jeong Kyu Lee, MD, PhD, Department of Ophthalmology, Chung-Ang University College of Medicine, Chung-Ang University Hospital, 102 Heukseok-ro, Dongjak-gu, Seoul 06973, Korea
Tel: 82-2-6299-1665, Fax: 82-2-825-1666, E-mail: lk1246@cau.ac.kr

Copyright © 2019, the Korean Thyroid Association. All rights reserved.
This is an open-access article distributed under the terms of the Creative Commons Attribution Non-Commercial License (http://creativecommons.org/licenses/by-nc/4.0/), which permits unrestricted non-commercial use, distribution, and reproduction in any medium, provided the original work is properly cited.

데 어려움이 있다. 본 논문에서는 갑상선안병증 환자 치료의 일반적 원칙에 대해 소개하고 최신 치료기법의 발전현황을 문헌고찰을 통해 알아보고자 하였다.

본 론

갑상선안병증 환자의 치료 원칙

갑상선안병증은 병의 진행과정과 심한 정도에 따라 다양한 임상양상을 나타내므로 이를 체계화하기 위해 여러 가지 분류방법이 시도되어 왔다. 최근 분류방법들은 질환의 활동성 여부와 중증도를 판단하여 치료의 필요성 및 방침을 결정하는 목적으로 주로 이용되고 있다. 갑상선안병증의 활동성은 임상활동점수(clinical activity score, CAS)로 평가하며 1989년 Mourits 등[5]에 의해 처음 제안되었다. 눈 주위 압박감이나 안구운동시 통증, 눈꺼풀이나 결막의 충혈, 눈꺼풀부종, 결막부종, 눈물언덕 부종 등 7가지 항목의 증상이나 증후에 각 1점씩 부여하여 평가하며, 3점 이상이면 활동성 염증이 있다고 판단하였다.

그 후 European Group on Graves' Orbitopathy (EUGOGO)에서는 2008년에 갑상선안병증의 중증도를 '경도', '중등도 이상', '시신경병증'의 세 군으로 분류하고 질병의 활동성을 같이 고려하여 각각에 따른 치료 방침을 제시하였다(Table 1, Fig. 1).[6,7] 그리고 모든 갑상선안병증 환자에서 갑상선기능이상 및 흡연 등 위험요인에 대한 엄격한 관리를 강조하였다.

갑상선기능이상에 대한 치료는 갑상선안병증을 유발하는 자가면역과정을 변화시키지는 못하기 때문에 안병증과는 독립적으로 치료해야 한다. 그러나 급격한 갑상선기능의 변화나 갑상선자극호르몬수용체에 대한 자가항체의 수치가 높으면 갑상선안병증의 경과에 부정적인 영향을 미치기 때문에 반드시 교정해 주어야 한다.[8,9] 간혹 방사성요오드로 갑상선항진증 치료시 갑상선이 파괴되면서 유리된 갑상선항체가 면역반응을 악화시켜 안병증이 악화될 수 있는데 경구용 스테로이드제를 동시에 투여함으로써 예방할 수 있다.[10-12] Prednisone을 체중 1 Kg당 0.3-0.5 mg을 3개월간 투여하는 것이 일반적이긴 하지만 체중 1 Kg당 0.2 mg을 6주간 투여하는 저용량 스테로이드치료도 동일한 효과가 있다는 보고도 있다.[13,14]

흡연은 갑상선안병증의 발병 및 악화와 관련이 있고, 치료에 대한 반응을 저하시키며, 갑상선에 대한 방사성요오드 치료 후 안병증의 악화와도 연관이 있는 것으로 보고되고 있다.[15-17] 따라서 모든 갑상선항진증 환자들은 반드시 담배를 끊게끔 해야 한다.

경도의 갑상선안병증 환자 치료

갑상선안병증은 초기 6-18개월에 걸쳐서 악화된 후 안정화되어 점차적으로 호전되는 자연경과를 가진다. 대부분이 큰 합병증 없이 자연적으로 호전되는 경과를 거치기 때문에 경도의 갑상선안병증 환자에서는 갑상선기능이상 치료와 보존적 치료만 하면서 병의 진행이 멈출 때까지 기다릴 수 있다.[18] 보존적 치료로 가장 많이 사용되는 것은 인공눈물 안약이다. 갑상선안병증 환자들은 대부분 눈꺼풀 틈새가 넓어지면서 안구건조증 및 안구표면의 염증을 동반하기 때문에 인공눈물 안약을 자주 투여하고 잘 때에 인공눈물 연고를 사용하는 것이 증상완화에 도움이 된다.[19,20]

셀레늄은 체내 필수 미량원소 중 하나로 갑상선호르몬 유기화 및 산화 과정에서 발생하는 과산화수소를 제거하여 활성산소종(reactive oxygen species, ROS)에 의한 유해반응을 억제하는 역할을 한다.[21] 2011년에

Table 1. Assessment of Graves ophthalmopathy activity and severity

Activity assessment according CAS
1. Spontaneous retrobulbar pain
2. Pain on attempted upward or downward gaze
3. Redness of eyelid
4. Redness of conjunctiva
5. Swelling of eyelid
6. Swelling of caruncle
7. Swelling of conjunctiva (chemosis)
Severity assessment according to EUGOGO
1. Mild
• Lid retraction (<2 mm)
• Mild soft-tissue involvement
• Exophthalmos <3 mm above normal for race and gender
• No or intermittent diplopia and corneal exposure responsive to lubricants
2. Moderate-to-severe
• Lid retraction ≥2 mm
• Moderate or severe soft-tissue involvement
• Exophthalmos ≥3 mm above normal for race and gender
• Inconstant or constant diplopia
3. Sight-threatening
Patients with dysthyroid optic neuropathy and/or corneal breakdown

CAS: clinical activity score, EUGOGO: European Group on Graves' Orbitopathy

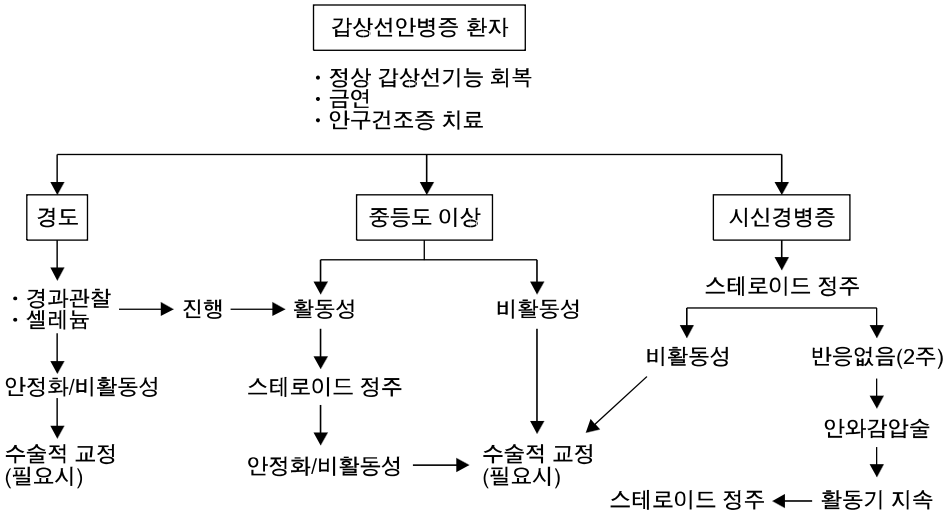

Fig. 1. Management of Graves' ophthalmopathy based on recommendation of European Group on Graves' Orbitopathy (EUGOGO).

EUGOGO에서는 경도의 갑상선안병증 환자를 대상으로 selenium selenite (100 μg twice daily)를 6개월간 투여한 뒤 위약군과 비교한 결과 셀레늄을 보충한 군에서 의미 있게 삶의 질 척도 및 안구병변의 호전을 보였으며 이러한 효과는 약을 중단하고 추적관찰만 시행하였던 6개월 이후까지 유지되었다고 보고하였다.[22] 그러나 이 연구는 셀레늄이 상대적으로 부족한 유럽 국가에서 이루어진 것으로 우리나라와 같이 셀레늄이 풍부한 지역에서 셀레늄 보충효과에 대해서는 아직 명확하지 않다.[23] 중등도 이상의 중증도가 있는 갑상선안병증 환자에서 셀레늄 보충효과도 아직 입증된 바가 없다.

중등도 이상 갑상선안병증 환자 치료

중등도 이상 활동성 갑상선안병증 환자에서는 고용량 스테로이드가 일차치료제로 가장 많이 사용되고 있다. 작용기전은 갑상선안병증의 병인과 관련된 여러 사이토카인과 림프구를 포함한 염증세포, 안와섬유모세포의 활성을 조절함으로써 이루어지는 것으로 생각되고 있다.[24] 무작위 대조군 연구들을 통해 다양한 용량과 투여경로를 비교한 결과 처음 6주간 매주 0.5 g을 정맥투여하고 그 뒤 6주간 0.25 g을 정맥투여 하는 용법이 가장 안과적 증상을 개선하면서 유해반응이 적었다고 보고되었다.[25-27] 환자의 증상이 매우 심각한 경우에는 매주 0.75 g을 6주간 정맥투여하고 그 뒤 6주간 0.5 g을 투여하여 총 7.5 g을 사용하기도 한다.[27] 스테로이드 정맥투여는 경구투여와 비교하여 더 효과적이고 부작용도 적었으나 누적용량이 8.0 g을 넘어가게 되면 부작용이 2배로 증가하기 때문에 주의해야 한다.[28,29] 고용량 스테로이드 정맥투여를 받은 환자의 약 70-80%에서 치료반응이 있다고 알려져 있는데 주로 연조직 부종이나 임상활동점수를 낮추는 효과가 있었으며 안구돌출이나 눈 운동장애 및 복시에는 상대적으로 효과가 적은 것으로 보고되고 있다. 스테로이드 사용시에는 간기능 이상, 당뇨, 혈압상승, 위궤양, 감염 등의 부작용이 있을 수 있기 때문에 주의해야 하며 골다공증의 위험도 증가한다고 보고되고 있다.[30,31]

고용량 스테로이드 치료에 반응이 없는 20-30% 환자들에서는 고용량 스테로이드 치료를 반복하거나 이차치료로 방사선치료나 면역억제제 투여를 고려해 볼 수 있다. 방사선 치료는 스테로이드치료에 실패한 갑상선안병증 환자의 이차치료로 가장 널리 사용되고 있으며 비특이적 항염증 작용과 안와 내 림프구 및 섬유모세포에 대한 작용으로 효과가 나타나는 것으로 생각된다. 대개 2주간 10회에 걸쳐 총 2000 cGy의 방사선조사를 시행한다. 방사선치료는 스테로이드 치료에 비해 시신경병증 호전에 좀 더 효과적이며 연조직 부종도 감소시킨다고 보고되고 있다.[32,33] 방사선치료 후 2-3개월이상 경과해야 최대효과가 나오기 때문에 최근에는 스테로이드와 병행요법을 시행하여 치료효과를 높이고자 하는 노력을 많이 하고 있다.[34] 방사선치료는 35세 이하에서는 장기적인 종양발생 위험 때문에 시행하지 않는 것이 좋으며 당뇨환자에서도 당뇨망막병증 위험 때문에 주의해야 한다.[35]

갑상선안병증이 자가면역질환이기 때문에 cyclosporine이나 cyclophosphamide, azathioprine 등 여러 종류의 면역억제제가 이차치료로 시도되어 왔으나 아직 명확한 치료 효과가 입증되지는 않았다. CD20 항원에 대한 단클론 항체인 rituximab은 종양치료에 주로 사용되는 표적치료제로 스테로이드 치료에 반응이 없는 환자들에서 이차치료제로 연구가 되고 있지만 치료효과에 대한

보고가 일치하지 않고 국내에서는 기관생명윤리위원회(Institutional Review Board, IRB) 및 건강보험심사평가원의 의약품 허가외사용 승인 이후 사용해야 하기 때문에 갑상선안병증 치료제로 사용하기에는 아직 어려운 상황이다.[36-38]

최근에는 안와 섬유모세포에 발현된 인슐린유사성장인자수용체에 대한 단클론항체인 teprotumumab이 활동성 갑상선안병증의 치료제로 개발되어 3상 임상시험을 진행하고 있다. 2017년에 발표된 2상 임상시험 결과는 teprotumumab을 3주 간격으로 8회 정맥투여한 후 위약군과 비교한 결과 71%에서 2 mm 이상 안구돌출이 개선되었으며 43%에서 임상활동점수가 2점 이상 호전되는 효과를 보여 향후 치료제로 기대할 수 있을 것으로 생각된다.[39]

압박시신경병증 치료

압박시신경병증은 안와첨 부위에서 외안근 비대와 연조직 부종에 의해 시신경이 눌려 발생하며 시력저하, 색각이상, 시야이상 등의 증상이 발생한다. 갑상선안병증 환자의 약 5%에서 발생하며 응급상황으로 즉각적인 치료를 필요로 한다. 일차치료는 고용량 스테로이드를 하루 1 g씩 3일간 연속하여 정맥으로 투여하며 필요시는 반복하여 시행할 수도 있다. 그 뒤 2주후에 평가하여 압박시신경병증이 호전되었다고 판단하면 중등도 이상 갑상선안병증의 치료에 준하여 스테로이드를 6주간 매주 0.5 g, 그 뒤 6주간 0.25 g을 정맥투여할 것을 EUGOGO에서는 권고하고 있다.[40] 치료 2주가 지난 후에도 반응이 없거나 일시적인 호전 후 다시 악화되면 응급으로 안와감압술을 시행한다.[41]

갑상선안병증 환자의 수술적 치료

갑상선안병증이 안정기에 접어들어 6개월 이상 변화가 없는 경우 수술적 치료를 고려할 수 있다. 환자의 미용적 요구나 기능이상의 종류에 따라 안와감압술, 외안근 수술, 눈꺼풀 수술을 시행할 수 있으며 각각의 수술이 다음 단계의 수술에 영향을 줄 수 있기 때문에 이런 수술이 모두 필요한 경우에는 안와감압술, 외안근 수술, 눈꺼풀 수술의 순서로 시행한다.[42]

안와감압술은 안와의 내벽, 하벽, 외벽을 적절히 조합하여 제거하거나 안와 내 지방을 제거하여 안구가 뒤로 후퇴하게 하는 수술이다. 과거에는 주로 압박시신경병증이나 심한 안구돌출에서만 시행하였으나 최근에는 미용 목적으로도 많이 시행되고 있다. 안와감압술을 시행 받은 환자에서 외모와 관련된 삶의 질이 향상되었다는 보고도 있다.[43] 이전에는 주로 내벽과 하벽을 동시에 제거하였으나 최근에는 내벽과 외벽을 균형 있게 제거하거나 정위적 수술항해 장치(stereotactic navigation)를 이용하여 감압효과를 높이고 사시나 복시 등의 합병증을 줄일 수 있다.[44,45]

외안근 수술은 사시나 복시가 발생한 경우에 외안근을 후전시켜 제1안위에서 양안 단일시를 얻을 수 있게 해주는 목적으로 시행한다. 주로 하직근이나 외직근을 후전시키는 경우가 많으며 절제술은 거의 시행하지 않는다.[46]

눈꺼풀 수술은 주로 윗눈꺼풀이나 아래눈꺼풀 후퇴를 교정하기 위한 목적으로 시행되며 피부이완이나 안와 지방탈출, 부종 등으로 인한 눈꺼풀의 이상을 미용적으로 교정하기 위해 시행하기도 한다. 윗눈꺼풀 후퇴가 발생한 초기에는 결막 하 triamcinolone 주사가 효과적이란 보고도 있으나 섬유화가 진행이 되면 수술적 방법으로 교정을 해야 한다.[47] 윗눈꺼풀 후퇴를 교정할 때는 주로 눈꺼풀올림근과 Müller 근육 후전술을 시행하며 아래눈꺼풀 후퇴를 교정할 때는 중력에 대항하기 위해 spacer를 삽입하는 방법을 사용한다.

결 론

갑상선안병증은 대부분 큰 합병증 없이 자연적으로 호전되는 경과를 갖지만 경도의 질환인 경우에도 심각한 삶의 질의 악화를 초래할 수 있다. 갑상선질환 및 안병증의 병리기전에 대한 이해가 증가하면서 갑상선기능 조절, 금연, 인공눈물, 셀레늄 사용 등 효과적으로 질병의 진행을 억제하고 증상을 개선하기 위한 방안들이 제시되어 왔다. 그럼에도 불구하고 아직까지 중등도 이상의 갑상선안병증의 치료는 정확한 질병기전에 기반한 치료보다는 주로 고용량 스테로이드 치료나 방사선치료에 의존하고 있다. 다행스럽게 다양한 무작위 대조군 연구들을 통해 스테로이드 치료방법을 최적화하고자 하는 노력이 진행되어 왔으며 최근에는 인슐린유사성장인자수용체를 억제하는 teprotumumab이 개발되어 임상시험 중이다. 또한 수술 기법이 발달하여 미용적 또는 기능적 문제가 발생하면 6개월 이상 진행 여부를 관찰할 후 수술적 방법을 통해 삶의 질 향상을 적극적으로 고려해 볼 수 있다.

중심 단어: 갑상선안병증, 활동성, 중증도, 스테로이드, 안와감압술.

Conflict of Interest

No conflicting relationship exists for author.

References

1) Bartley GB. *The epidemiologic characteristics and clinical course of ophthalmopathy associated with autoimmune thyroid disease in Olmsted County, Minnesota. Trans Am Ophthalmol Soc 1994;92:477-588.*
2) Smith TJ, Bahn RS, Gorman CA, Cheavens M. *Stimulation of glycosaminoglycan accumulation by interferon gamma in cultured human retroocular fibroblasts. J Clin Endocrinol Metab 1991;72(5):1169-71.*
3) Smith TJ, Hoa N. *Immunoglobulins from patients with Graves' disease induce hyaluronan synthesis in their orbital fibroblasts through the self-antigen, insulin-like growth factor-I receptor. J Clin Endocrinol Metab 2004;89(10):5076-80.*
4) Wiersinga WM, Bartalena L. *Epidemiology and prevention of Graves' ophthalmopathy. Thyroid 2002;12(10):855-60.*
5) Mourits MP, Prummel MF, Wiersinga WM, Koornneef L. *Clinical activity score as a guide in the management of patients with Graves' ophthalmopathy. Clin Endocrinol (Oxf) 1997; 47(1):9-14.*
6) Bartalena L, Baldeschi L, Dickinson A, Eckstein A, Kendall-Taylor P, Marcocci C, *et al. Consensus statement of the European Group on Graves' orbitopathy (EUGOGO) on management of GO. Eur J Endocrinol 2008;158(3):273-85.*
7) Bartalena L, Baldeschi L, Dickinson AJ, Eckstein A, Kendall-Taylor P, Marcocci C, *et al. Consensus statement of the European group on Graves' orbitopathy (EUGOGO) on management of Graves' orbitopathy. Thyroid 2008;18(3):333-46.*
8) Karlsson F, Dahlberg P, Jansson R, Westermark K, Enoksson P. *Importance of TSH receptor activation in the development of severe endocrine ophthalmopathy. Acta endocrinologica. Supplementum 1989;121(2):132-41.*
9) Prummel MF, Wiersinga WM, Mourits MP, Koornneef L, Berghout A, Van der Gaag R. *Amelioration of eye changes of Graves' ophthalmopathy by achieving euthyroidism. Acta Endocrinologica 1989;121(Supple 2):185-189.*
10) Bartalena L, Marcocci C, Bogazzi F, Manetti L, Tanda ML, Dell'Unto E, *et al. Relation between therapy for hyperthyroidism and the course of Graves' ophthalmopathy. N Engl J Med 1998;338(2):73-8.*
11) Li HX, Xiang N, Hu WK, Jiao XL. *Relation between therapy options for Graves' disease and the course of Graves' ophthalmopathy: a systematic review and meta-analysis. J Endocrinol Invest 2016;39(11):1225-33.*
12) Acharya SH, Avenell A, Philip S, Burr J, Bevan JS, Abraham P. *Radioiodine therapy (RAI) for Graves' disease (GD) and the effect on ophthalmopathy: a systematic review. Clin Endocrinol (Oxf) 2008;69(6):943-50.*
13) Lai A, Sassi L, Compri E, Marino F, Sivelli P, Piantanida E, *et al. Lower dose prednisone prevents radioiodine-associated exacerbation of initially mild or absent graves' orbitopathy: a retrospective cohort study. J Clin Endocrinol Metab 2010;95(3): 1333-7.*
14) Shiber S, Stiebel-Kalish H, Shimon I, Grossman A, Robenshtok E. *Glucocorticoid regimens for prevention of Graves' ophthalmopathy progression following radioiodine treatment: systematic review and meta-analysis. Thyroid 2014;24(10): 1515-23.*
15) Prummel MF, Wiersinga WM. *Smoking and risk of Graves' disease. JAMA 1993;269(4):479-82.*
16) Eckstein A, Quadbeck B, Mueller G, Rettenmeier AW, Hoermann R, Mann K, *et al. Impact of smoking on the response to treatment of thyroid associated ophthalmopathy. Br J Ophthalmol 2003;87(6):773-6.*
17) Traisk F, Tallstedt L, Abraham-Nordling M, Andersson T, Berg G, Calissendorff J, *et al. Thyroid-associated ophthalmopathy after treatment for Graves' hyperthyroidism with antithyroid drugs or iodine-131. J Clin Endocrinol Metab 2009;94(10): 3700-7.*
18) Tanda ML, Piantanida E, Liparulo L, Veronesi G, Lai A, Sassi L, *et al. Prevalence and natural history of Graves' orbitopathy in a large series of patients with newly diagnosed graves' hyperthyroidism seen at a single center. J Clin Endocrinol Metab 2013;98(4):1443-9.*
19) Gurdal C, Sarac O, Genc I, Kirimlioglu H, Takmaz T, Can I. *Ocular surface and dry eye in Graves' disease. Curr Eye Res 2011;36(1):8-13.*
20) Kocabeyoglu S, Mocan MC, Cevik Y, Irkec M. *Ocular Surface Alterations and In Vivo Confocal Microscopic Features of Corneas in Patients With Newly Diagnosed Graves' Disease. Cornea 2015;34(7):745-9.*
21) Rayman MP. *Selenium and human health. Lancet 2012; 379(9822):1256-68.*
22) Marcocci C, Kahaly GJ, Krassas GE, Bartalena L, Prummel M, Stahl M, *et al. Selenium and the course of mild Graves' orbitopathy. N Engl J Med 2011;364(20):1920-31.*
23) Jang JY, Cho YY, Kim TH, Kim SW, Chung JH. *Selenium concentration in Korean patients with thyroid disease: a preliminary report. Int J Thyroidol 2016;9(2):152-8.*
24) Zang S, Kahaly GJ. *Steroids and the immune response in Graves orbitopathy. Immunol Endocr Metab Agents Med 2011; 11(2):90-8.*
25) Stiebel-Kalish H, Robenshtok E, Hasanreisoglu M, Ezrachi D, Shimon I, Leibovici L. *Treatment modalities for Graves' ophthalmopathy: systematic review and metaanalysis. J Clin Endocrinol Metab 2009;94(8):2708-16.*
26) Zhu W, Ye L, Shen L, Jiao Q, Huang F, Han R, *et al. A prospective, randomized trial of intravenous glucocorticoids therapy with different protocols for patients with graves' ophthalmopathy. J Clin Endocrinol Metab 2014;99(6):1999-2007.*
27) Bartalena L, Krassas GE, Wiersinga W, Marcocci C, Salvi M, Daumerie C, *et al. Efficacy and safety of three different cumulative doses of intravenous methylprednisolone for moderate to severe and active Graves' orbitopathy. J Clin Endocrinol Metab 2012;97(12):4454-63.*
28) Kahaly GJ, Pitz S, Hommel G, Dittmar M. *Randomized, single blind trial of intravenous versus oral steroid monotherapy*

in Graves' orbitopathy. J Clin Endocrinol Metab 2005;90(9): 5234-40.

29) Zang S, Ponto KA, Pitz S, Kahaly GJ. *Dose of intravenous steroids and therapy outcome in Graves' orbitopathy. J Endocrinol Invest 2011;34(11):876-80.*
30) Marcocci C, Watt T, Altea MA, Rasmussen AK, Feldt-Rasmussen U, Orgiazzi J, *et al. Fatal and non-fatal adverse events of glucocorticoid therapy for Graves' orbitopathy: a questionnaire survey among members of the European Thyroid Association. Eur J Endocrinol 2012;166(2):247-53.*
31) Riedl M, Kolbe E, Kampmann E, Kramer I, Kahaly GJ. *Prospectively recorded and MedDRA-coded safety data of intravenous methylprednisolone therapy in Graves' orbitopathy. J Endocrinol Invest 2015;38(2):177-82.*
32) Sandler HM, Rubenstein JH, Fowble BL, Sergott RC, Savino PJ, Bosley TM. *Results of radiotherapy for thyroid ophthalmopathy. Int J Radiat Oncol Biol Phys 1989;17(4):823-7.*
33) Kazim M, Trokel S, Moore S. *Treatment of acute Graves orbitopathy. Ophthalmology 1991;98(9):1443-8.*
34) Bartalena L, Pinchera A, Marcocci C. *Management of Graves' ophthalmopathy: reality and perspectives. Endocr Rev 2000;21(2): 168-99.*
35) Marcocci C, Bartalena L, Rocchi R, Marino M, Menconi F, Morabito E, *et al. Long-term safety of orbital radiotherapy for Graves' ophthalmopathy. J Clin Endocrinol Metab 2003;88(8): 3561-6.*
36) Salvi M, Vannucchi G, Curro N, Campi I, Covelli D, Dazzi D, *et al. Efficacy of B-cell targeted therapy with rituximab in patients with active moderate to severe Graves' orbitopathy: a randomized controlled study. J Clin Endocrinol Metab 2015; 100(2):422-31.*
37) Stan MN, Garrity JA, Carranza Leon BG, Prabin T, Bradley EA, Bahn RS. *Randomized controlled trial of rituximab in patients with Graves' orbitopathy. J Clin Endocrinol Metab 2015;100(2):432-41.*
38) Shen WC, Lee CH, Loh EW, Hsieh AT, Chen L, Tam KW. *Efficacy and Safety of Rituximab for the Treatment of Graves' Orbitopathy: A Meta-analysis of Randomized Controlled Trials. Pharmacotherapy 2018;38(5):503-10.*
39) Smith TJ, Kahaly GJ, Ezra DG, Fleming JC, Dailey RA, Tang RA, *et al. Teprotumumab for Thyroid-Associated Ophthalmopathy. N Engl J Med 2017;376(18):1748-61.*
40) Bartalena L, Baldeschi L, Boboridis K, Eckstein A, Kahaly GJ, Marcocci C, *et al. The 2016 European Thyroid Association/ European Group on Graves' Orbitopathy Guidelines for the Management of Graves' Orbitopathy. Eur Thyroid J 2016;5(1): 9-26.*
41) Curro N, Covelli D, Vannucchi G, Campi I, Pirola G, Simonetta S, *et al. Therapeutic outcomes of high-dose intravenous steroids in the treatment of dysthyroid optic neuropathy. Thyroid 2014;24(5):897-905.*
42) Wiersinga WM, Kahaly GJ. *Graves' orbitopathy: a multidisciplinary approach-questions and answers. 3rd revised and expanded edition. Basel; New York: Karger; 2017.*
43) Huh J, Lee JK. *Change in quality of life after orbital decompression surgery in patients with dysthyroid ophthalmopathy. J Korean Ophthalmol Soc 2016;57(10):1514-20.*
44) Choi SU, Kim KW, Lee JK. *Surgical outcomes of balanced deep lateral and medial orbital wall decompression in Korean population: clinical and computed tomography-based analysis. Korean J Ophthalmol 2016;30(2):85-91.*
45) Lim KS, Lee JK. *Evaluation of stereotactic navigation during orbital decompression in thyroid-associated orbitopathy patients. J Korean Ophthalmol Soc 2014;55(3):337-42.*
46) Eckstein A, Esser J. *Surgical management of extraocular muscle dysfunction in patients with GO. In: Bahn RS, ed. Graves' disease: a comprehensive guide for clinicians. New York: Springer; 2015. p.287-99.*
47) Chee E, Chee SP. *Subconjunctival injection of triamcinolone in the treatment of lid retraction of patients with thyroid eye disease: a case series. Eye (Lond) 2008;22(2):311-5.*